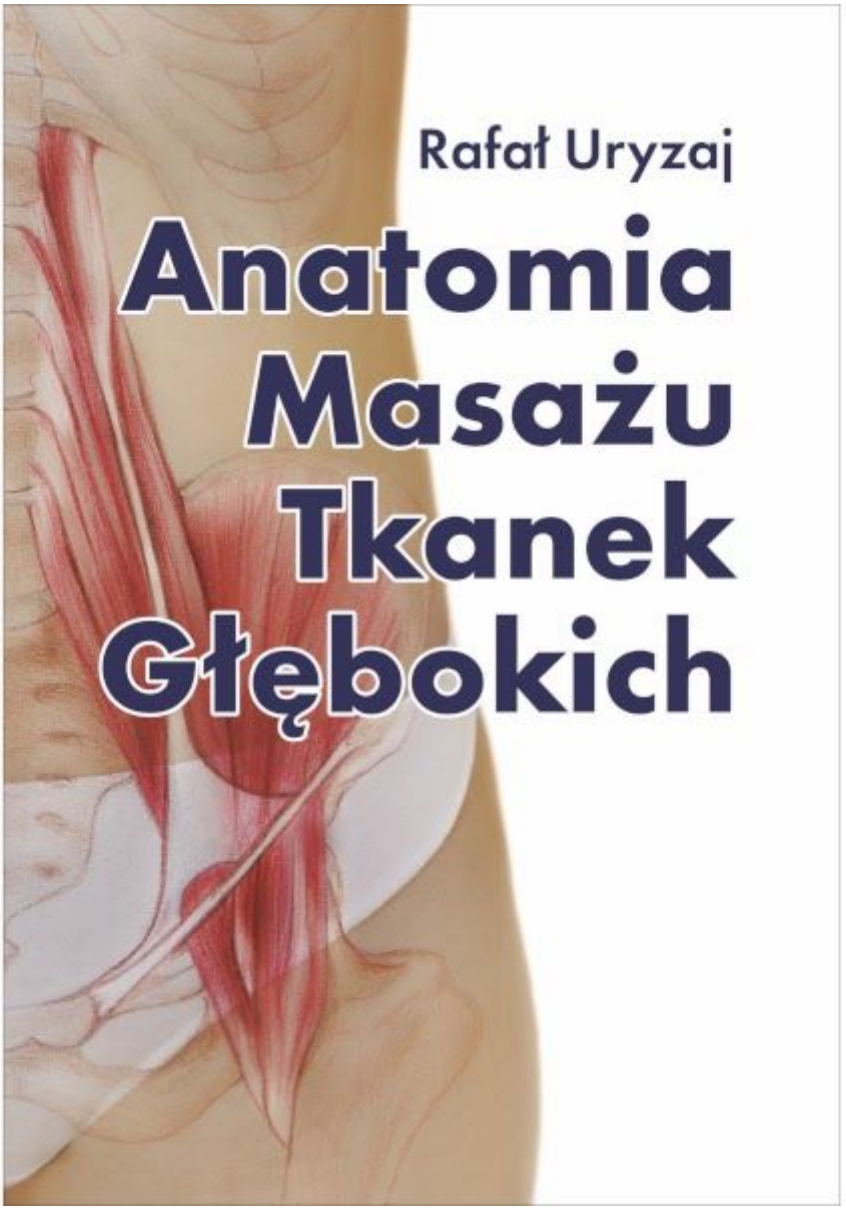

Anatomia Masażu Tkanek Głębokich

Rafał Uryzaj

Dostępna tutaj:

https://www.acusmed.pl/sklep/ksiazki-dla-fizjoterapeutow/anatomia-masazu-tkanek-glebokich-rafal-uryzaj

ROZDZIAŁ I – WSTĘP

Definicja masażu tkanek głębokich

Pochodzenie i podstawy konceptu

Podstawowe zasady masażu tkanek głębokich

Rodzaje chwytów i narzędzie stosowane w masażu tkanek głębokich

Diagnostyka w masażu tkanek głębokich

Jak korzystać z książki

ROZDZIAŁ II – KOŃCZYNA DOLNA

Mięśnie kulszowo-goleniowe

Mięsień czworogłowy uda

Pasmo biodrowo-piszczelowe

Mięśnie przywodziciele

Mięsień trójgłowy łydki

Mięsień piszczelowy przedni

Mięśnie strzałkowe

Rozcięgno podeszwowe

ROZDZIAŁ III – MIEDNICA

Mięsień biodrowo-lędźwiowy

Mięsień czworoboczny lędźwi

Mięsień pośladkowy wielki

Mięsień pośladkowy średni

Mięsień gruszkowaty

Więzadło krzyżowo-guzowe

ROZDZIAŁ IV – GRZBIET I KLATKA PIERSIOWA

Mięsień prostownik grzbietu

Mięsień równoległoboczny

Mięsień najszerszy grzbietu

Mięsień piersiowy większy

Mięsień piersiowy mniejszy

Przepona oddechowa

Mięśnie brzucha

Mięsień zębaty przedni

ROZDZIAŁ V – KOŃCZYNA GÓRNA

Mięsień nadgrzebieniowy

Mięsień podgrzebieniowy

Mięśnie obłe

Mięsień podłopatkowy

Mięsień naramienny

Mięsień dwugłowy ramienia

Mięsień trójgłowy ramienia

Mięśnie grzbietowej strony przedramienia

Mięśnie dłoniowej strony przedramienia

Mięśnie dłoni

ROZDZIAŁ VI – SZYJA I GŁOWA

Mięsień czołowy

Czepiec ścięgnisty

Mięśnie podpotyliczne

Mięsień czworoboczny grzbietu

Mięsień dźwigacz łopatki

Mięsień żwacz i skroniowy

Mięsień mostkowo-obojczykowo-sutkowaty

Mięśnie pochyłe

Mięsień podobojczykowy